FACULTÉ DE MÉDECINE DE PARIS

Année 1914 **THÈSE** N°

POUR

LE DOCTORAT EN MÉDECINE

PAR

Hippolyte MATHIEU

Né à Hasparren (Basses-Pyrénées), le 10 décembre 1889

TRAITEMENT RATIONNEL

DES

HERNIES ADHÉRENTES DU GROS INTESTIN

PAR DÉCOLLEMENT

Dans le plan embryologique de l'S iliaque et du Cæcum

Méthode LARDENNOIS-OKINCZYC

Président : M. RECLUS, professeur

PARIS

IMPRIMERIE DE LA FACULTÉ DE MÉDECINE

JOUVE ET Cie, Éditeurs

15, Rue Racine (VIe)

1914

FACULTÉ DE MÉDECINE DE PARIS

LE DOYEN, M. LANDOUZY

PROFESSEURS	MM.
Anatomie	NICOLAS
Physiologie	CH RICHET
Physique médicale	WEISS
Chimie organique et Chimie générale	DESGREZ
Parasitologie et Histoire naturelle médicale	BLANCHARD
Pathologie et Thérapeutique générales	ACHARD
Pathologie médicale	WIDAL TESSIER
Pathologie chirurgicale	LEJARS
Anatomie pathologique	PIERRE MARIE
Histologie	PRENANT
Opérations et appareils	AUGUSTE BROCA
Pharmacologie et matière médicale	POUCHET
Thérapeutique	MARFAN
Hygiène	CHANTEMESSE
Médecine légale	THOINOT
Histoire de la médecine et de la chirurgie	LETULLE
Pathologie expérimentale et comparée	ROGER
Clinique médicale	DEBOVE LANDOUZY GILBERT CHAUFFARD
Maladies des enfants	HUTINEL
Clinique des maladies mentales et des maladies de l'encéphale	GILBERT BALLET
Clinique des maladies cutanées et syphilitiques	GAUCHER
Clinique des maladies du système nerveux	DEJERINE
Clinique chirurgicale	DELBET QUENU RECLUS HARTMANN
Clinique ophtalmologique	DE LAPERSONNE
Clinique des maladies des voies urinaires	LEGUEU
Clinique d'accouchements	BAR PINARD RIBEMONT-DESSAIGNES
Clinique gynécologique	POZZI
Clinique chirurgicale infantile	KIRMISSON
Clinique thérapeutique	ALBERT ROBIN

MM. AGRÉGÉS EN EXERCICE

ALGLAVE	GUENIOT	LERI	RICHAUD
BERNARD	GUILLAIN	LOEPER	ROUSSY
BRANCA	JEANNIN	MAILLARD	ROUVIERRE
BRUMPT	JOUSSET (A.)	MOCQUOT	SAUVAGE
CAMUS	LABBÉ (H.)	MULON	SCHWARTZ (A.)
CASTAIGNE	LAHGRÉ-LAVASTINE	NICLOUX	SICARD
CHAMPY	LANGLOIS	NOBECOURT	TANON
CHEVASSU	LECENE	OKINCZYC	TERRIEN
COUVELAIRE	LEMIERRE	OMBREDANNE	TIFFENEAU
DESMAREST	LENORMANT	RATHERY	VILLARET
GOUGEROT	LEQUEUX	RETTERER	ZIMMERN
GREGOIRE	LEREBOULLET	RIBIERRE	

Par délibération en date du 9 décembre 1798, l'École a arrêté que les opinions émises dans les dissertations qui lui seront présentées, doivent être considérées comme propres à leurs auteurs et qu'elle n'entend leur donner aucune approbation ni improbation.

A MON PÈRE ET A MA MÈRE

A MES FRÈRES ET SŒURS

A TOUS LES MIENS

A MES AMIS

51466

A MON PRÉSIDENT DE THÈSE :

MONSIEUR LE PROFESSEUR RECLUS

Professeur de clinique chirurgicale à la Faculté de Médecine de Paris
Membre de l'Académie de Médecine
Commandeur de la Légion d'honneur

PRÉFACE

Arrivé au terme de nos études médicales, nous nous faisons un devoir de remercier très vivement M. le professeur Reclus de l'honneur qu'il nous a fait en acceptant la présidence de notre thèse. Nous lui exprimons aussi avec respect toute notre reconnaissance pour nous avoir laissé les portes de son service toujours grandes ouvertes et nous avoir permis de bénéficier de ses admirables leçons.

C'est à M. le docteur Kendirdjy, chef de clinique à la Faculté de médecine de Paris que revient l'idée de cette thèse. Il ne nous a pas ménagé ses conseils et nous lui en sommes infiniment reconnaissant.

Nous avons trouvé auprès de M. le docteur Lardennois, chirurgien des hôpitaux, l'accueil le plus bienveillant. Il a obligeamment mis ses observations à notre disposition et nous a développé avec la meilleure grâce les détails de sa technique opératoire. Nous ne saurions trop l'en remercier.

Nous savons gré à M. le docteur Barbier, médecin des hôpitaux, qui a bien voulu nous permettre de

suivre son service et nous initier à la pratique si délicate des maladies d'enfants.

Nous remercions enfin tous nos maîtres dans les hôpitaux et en particulier M. le professeur Broca et M. le docteur Demelin, professeur agrégé à la Faculté de médecine de Paris, accoucheur des hôpitaux.

En terminant, que M. le docteur Auvray, chirurgien des hôpitaux, reçoive nos remerciements pour nous avoir laissé recueillir des observations dans son service de l'hôpital Broussais.

HISTORIQUE

Nous n'avons nullement l'intention de retracer une fois de plus l'historique de la pathogénie et du traitement des hernies adhérentes du gros intestin. Nous préférons renvoyer pour cela. à l'ouvrage si documenté de MM. Lardennois, chirurgien des hôpitaux de Paris et Okinczyc, professeur agrégé à la Faculté de médecine de Paris, intitulé : « Etude sur les hernies du gros intestin » et où ces auteurs consacrent à la critique historique un chapitre des plus intéressants. Cependant qu'il nous soit permis de rappeler à grands traits, par quelles phases est passée cette question, restée si longtemps entourée d'obscurité, et quelles sont les diverses étapes qu'on doit retenir dans sa marche en avant vers la vérité.

D'après Koch c'est en 1688 que Johann Otto signala le premier un cas de hernie adhérente du cœcum et de l'appendice. Après lui différents observateurs signalaient la présence dans les hernies, soit du cœcum seul, soit du cœcum avec la terminaison de l'iléon, soit de l'S iliaque. Ils notèrent tous la grande difficulté

que présentait la réduction de ces hernies, difficulté due à la présence d'adhérences. Mais personne ne semble s'être préoccupé de savoir quelle est la nature de ces adhérences et quelle en est l'origine. De même, d'autres auteurs relatèrent des cas où ils avaient constnté que le cœcum était à nu sous les téguments. Mais personne ne songea à fournir la moindre explication de ces faits qui pourtant attirèrent leur attention.

Ils se contentèrent de les appeler « hernies sans sac » et il semble que ce soit à Desault que nous devons cette expression.

Vint Scarpa, professeur à l'Université de Pavie, qui s'étonna qu'aucun essai d'interprétation n'ait été fait jusqu'alors au sujet de ces adhérences et qu'aucun mécanisme n'ait été proposé au sujet de ces hernies. Il fit paraître, en 1808, un remarquable travail où après avoir réuni tous ces faits et en se basant sur de nombreuses recherches anatomiques, il établit deux grandes classes d'adhérences : adhérences charnues naturelles « qui ne sont formées par aucun lien contre nature, mais seulement par les replis du péritoine, qui dans l'état naturel, fixaient la partie supérieure du cœcum dans la région ilio-lombaire droite » ; 2° adhérences gélatineuses, membraneuses, charnues non naturelles, relevant de l'inflammation. De plus étudiant la disposition du cœcum, il affirma que le cœcum est complétement entouré de péritoine et se refusait par conséquent à admettre que la hernie du cœcum puisse être sans sac. Croyant que la partie haute du cœcum et du colon ascendant sont normalement situés hors

du péritoine, il reconnaît que ces portions du gros intestin pourront se trouver à nu sous les téguments il établit trois variétés de hernies suivant la portion de l'intestin qui est herniée : 1° hernie avec sac complet sans adhérence ; 2° hernie à sac complet avec adhérence ; 3° hernie avec sac incomplet. Quant au mécanisme il en invoqua plusieurs qui ne doivent pas retenir notre atention.

Si de nos jours nous nous rendons compte du grand pas que Scarpa fit faire à l'anatomie pathologique des hernies adhérentes du gros intestin, il n'en fut pas de même dans son temps. Sa description ne fit pas fortune et ses vues devaient être combattues. Pendant trois quarts de siècle les observations devaient s'entasser, qui toutes devaient fournir des faits allant à l'encontre de l'interprétation de Scarpa. Partout sont signalées des hernies adhérentes du cœcum ou de l'S iliaque sans sac ou avec sac incomplet n'existant qu'en avant. Les travaux se multiplièrent tendant à faire admettre ces cas comme normaux.

Enfin l'opinion des grands maîtres qui apportèrent l'appui de leur autorité finit par donner le coup de grâce à la théorie de Scarpa. Ses travaux dont on s'occupa tant, mais pour les combattre, allaient tomber dans l'oubli, lorsque en 1887, Tuffier mettant au point l'anatomie du cœcum, montrait que cet organe est complètement entouré de péritoine. Il est libre et « la main peut en faire le tour comme elle fait le tour de la pointe du cœur dans le péricarde ».

Et tout comme Scarpa, Tuffier pose en principe

que : toute hernie du cœcum a un sac. De même, en 1887, Hartmann, dans son mémoire sur quelques causes d'irréductibilité des hernies écrit : « nous revenons aux trois degrés de Scarpa, nous admettons que les hernies du gros intestin ont toujours un sac, que souvent elles adhèrent au sac, que quelquefois elles font même partie du sac, suivant que c'est telle ou telle partie de l'intestin qui glisse ». Depuis, tous les travaux qui ont été publiés marquent un retour vers le conception de Scarpa. Après la thèse de Baumgartner, le sujet pouvait paraître épuisé. Tout semblait avoir été dit, tout le monde se trouvait d'accord soit sur la pathogénie, soit sur le mécanisme de ces hernies.

En effet, à cette époque, c'est-à dire en 1905, tout le monde se ralliait à la même théorie et admettait deux mécanismes : le glissement et la bascule et trois grands types anatomiques ; la hernie avec sac complet, la hernie avec sac incomplet, la hernie sans sac.

Survinrent les travaux de Told que Farabeuf Roggie et ses élèves vulgarisèrent en France et qui furent la source de faits nouveaux. Ces anatomistes nous montrèrent quelle était l'évolution de l'anse intestinale et quelle était la genèse des mésentères. Ne pouvant exposer ces travaux complètement nous allons en dégager et rappeler les notions qui nous, seront particulièrement utiles pour la compréhension de la nouvelle conception de ces hernies.

1° Au début l'intestin peut être divisé en deux parties : *a*) Une anse intestinale primitive au sommet de laquelle va se terminer le tronc de l'artère mésentérique.

Cette anse est suspendue à l'ombilic par le canal vitellin (futur diverticule de Meckel) ; *b*) L'intestin terminal.

2° Dès l'origine le revêtement séreux est complet pour tout l'intestin.

3° L'anse primitive devient la grande anse mésaraïque qui est constituée à droite de l'artère mésentérique supérieure par le côlon ascendant, le cœcum et la portion terminale de l'iléon et à gauche par le jéjunum et l'iléon. Elle est complètement libre et flottante dans toute son étendue et un même mésentère commun à deux feuillets forme le péritoine viscéral de toute cette anse. L'art. mésentérique comprise dans ce mésentère flotte avec lui.

4° Mais bientôt une partie du mésentère commun va s'accoler au péritoine pariétal. La grande anse mésaraïque se plie sur elle-même comme un livre qu'on ferme, le dos du livre correspondant à la ligne de l'artère mésentérique supérieure. La coalescence débute au niveau de cette ligne et va se prolonger vers la droite. Bientôt toute la partie droite du mésentère va s'accoler, ainsi que le côlon ascendant et l'anse iléo-colique.

La partie gauche, qui constitue dorénavant le mésentère de l'intestin grêle, n'en continue pas moins à rester libre et flottante autant qu'à l'origine. Le cœcum par sa nature diverticulaire échappe à la coalescence et reste libre et flottante le plus souvent.

5° L'intestin terminal qui devient la petite anse mésaraïque obéit à la même loi. Elle se couche à gauche

de la ligne médiane, prend contact par la face gauche de son méso avec le péritoine pariétal postérieur et s'accole. Le plus souvent une portion de l'anse échappe au processus, demeure flottante en ménageant au dessous d'elle la fossette sigmoïde.

6° Dans toute la zone de coalescence il ne s'établit jamais de résorption séreuse, ni de disparition des feuillets primitifs du péritoine. On pourra toujours les retrouver et les individualiser.

Ces données anatomiques précises devaient fatalement amener la faillite des théories pathogéniques classiques, en mettant en relief leur insuffisance et leur invraisemblance. Elles n'étaient plus à même de satisfaire l'esprit et prenaient de plus en plus l'aspect d'hypothèses dans l'impossibilité de se mouvoir au milieu de tous ces faits précis. Une revision s'imposait. Il fallait à tout prix un essai d'adaptation aboutissant à l'édification d'une théorie pathogénique basée sur ces nouvelles acquisitions. MM. Cavaillon et Leriche ont été les premiers à attirer l'attention « sur l'incompatibilité des théories anatomiques au sujet du péritoine du cœcum et des théories pathogéniques au sujet des hernies de cet organe. »

Nous allons donc maintenant pouvoir exposer les deux théories pathogéniques qui ont été proposées depuis l'apparition de ces travaux : celle de Cavaillon et Leriche et celle plus récente de Lardenois Okinezye. Nous allons faire précéder cette exposition par une critique préalable de la théorie classique.

INTERPRÉTATION ACTUELLE DES HERNIES ADHÉRENTES DU GROS INTESTIN

La théorie classique admet trois types anatomiques de hernie : la hernie avec sac complet, la hernie avec sac incomplet, la hernie sans sac. Nous allons les examiner chacun à leur tour.

A) Hernie sans sac.

Pour expliquer la possibilité de cette hernie, la théorie classique invoque deux mécanismes.

a) Ou bien il s'agit d'un glissement du cœcum rétropéritonéal. Nous savons ce qu'il faut penser d'une telle hypothèse maintenant que nous savons qu'aucune portion de l'intestin ne peut être située sous le péritoine.

b) Ou bien le glissement commence par le colon, celui-ci se pliera en deux pour descendre, entraînant bientôt le cœcum à sa remorque. Le cœcum retenu basculera et suppose-t-on va s'énucléer de sa coque séreuse, va en somme se dépéritoniser pour glisser ensuite dans le tissu cellulaire sous-péritonéal.

Quand on réfléchit un peu, l'invraisemblance de ce

mécanisme saute aux yeux. En effet, pour que cette dépéritonisation soit possible, il faut non seulement admettre que le manque d'adhérence intime entre la séreuse et la musculeuse le permettra, mais aussi ne tenir aucun compte de la disposition des vaisseaux à ce niveau. Or, nous savons que la vascularisation du feuillet séreux et du muscle est la même. Et il est impossible de concevoir une énucléation sous-séreuse sans destruction des attaches vasculaires et nécrose de l'intestin.

Et si cette raison capitale permettait de passer outre, nous ne saurions non plus admettre, sans méconnaître toutes les certitudes anatomiques acquises sur la morphogénèse péritonéale, que le cœcum ou le colon puissent sortir de la cavité péritonéale pour s'engager et glisser dans le tissu cellulaire de la fosse iliaque. En effet tant qu'à se décortiquer du péritoine et se dégager de son méso, le cœcum ou le colon ne sont-ils pas obligés de suivre une route embryologiquement déterminée ; ne doivent-ils pas dédoubler le méso-iléo-colon et ce faisant non pas se diriger vers la fosse iliaque, mais s'en éloigner pour cheminer vers l'artère mésentérique dans le mésentère commun primitif.

Nous ne pouvons non plus admettre la descente préalable *sous péritonéale* en ligne droite du côlon, qui précède et provoque la bascule et la prétendue depéritonisation du cœcum, pour la bonne raison que jamais le colon, pas plus que n'importe quelle portion de l'intestin, n'est jamais en contact avec le tissu cellulaire sous-péritonéal. Si nous ajoutons à

tout cela qu'il est impossible qu'un organe intra-péritonéal puisse s'engager dans un trajet herniaire sans chasser devant lui un sac complet, nous voyons que cette dénomination de hernie sans sac et le mécanisme qui prétend expliquer sa formation ne peuvent plus se défendre. Cette expression « sans sac » ne fait que traduire une apparence, une impression de chirurgien.

Nous n'insisterons pas davantage, rien n'étant acceptable dans cette théorie.

B) Hernie à sac incomplet.

Si on s'en tient à la définition du sac : un diverticule péritonéal dans lequel un organe s'engage pour pénétrer dans un trajet herniaire, on voit que cet assemblage de mots jure. Ce qu'on a appelé sac incomplet est un véritable sac dans ce sens qu'on peut y trouver un collet, un fond et des parois entières. Mais seulement le cœcum n'y est pas dedans et l'on ne peut appeler cette cavité séreuse sac, pas même incomplet, d'une hernie du cœcum. Ce terme est impropre et en plus il consacre une erreur. Car le sac existe bien complet avec le cœcum à l'intérieur, seulement comme nous allons le montrer tout à l'heure, le péritoine viscéral du cœcum est partiellement accolé à sa partie postérieure avec le feuillet postérieur du sac. Il est inutile d'ajouter, que les mêmes raisons que nous avons invoquées tout à l'heure, nous obligent à rejeter cette variété de hernie, où la partie postérieure du cœcum serait directement en rapport avec le tissu cellulaire du scrotum.

C) Hernie avec sac complet.

Nous n'avons pas grandes observations à faire au sujet de cette variété si ce n'est que le fait d'avoir un sac complet est le propre de toutes les hernies de l'intestin et qu'on n'en peut concevoir autrement.

Nous allons maintenant analyser l'interprétation de MM. Cavaillon et Leriche qui ont eu le grand mérite d'élever les premiers la voix contre l'opinion classique courante. Après avoir démoli ce qui paraissait presque définitivement établi et qui était bien fragile cependant, ils ne se sont pas arrêtés là et après de solides recherches anatomiques, ils ont proposé une pathogénie nouvelle fort originale que nous allons exposer de suite.

MÉCANISME ET PATHOGÉNIE

des hernies adhérentes du gros intestin d'après Leriche et Cavaillon.

Dans leur article du 20 mars 1907 de la *Semaine Médicale*, où ces auteurs exposent leurs vues sur les hernies du cœcum, nous sommes de suite conviés à faire le raisonnement inverse de celui des chirurgiens. « Ceux-ci, partant de constatations opératoires fatalement incomplètes, arrivent à modifier les certitudes anatomiques pour expliquer les dispositions observées. Nous procédons de toute autre façon. Partant des descriptions anatomiques, nous nous demandons comment se produisent les dispositions observées par les chirurgiens, dispositions que nous ne nions pas, mais où il importe de retrouver tous les éléments du cæcum et de son péritoine. » Les travaux que MM. Ancel et Cavaillon entreprirent en 1906 et en 1907 serviront de base à leur raisonnement. Nous les rappelons brièvement. Pour eux, le cæcum évolue en sortant de l'état flottant qui est le *type fœtal*, dans le sens d'un accolement progressif de sa séreuse postérieure au péritoine pariétal postérieur. Il vient

un moment où, après la naissance, la coalescence est faite entre le péritoine viscéral et le feuillet pariétal postérieur, à partir du bord externe du cœcum. Cet accolement confirme ce qu'avaient vu Toldt et Roggie et se fait de telle façon qu'un décollement artificiel des deux lames demeure toujours possible. *C'est le type adulte.* Secondairement, le cœcum ainsi préalablement fixé, peut se mobiliser en se constituant un méso par étirement progressif des deux feuillets péritonéaux. C'est *le type sénile.* Dans ces différents stades, le cœcum reste toujours complètement revêtu du péritoine et en aucun cas, il ne se trouve au contact du tissu cellulaire sous-séreux. Entre ces trois grandes étapes évolutives, il y a des termes de passage, cela va de soi, dont certains sont assez caractéristiques pour mériter d'être individualisés.

Et on arrive ainsi à reconnaître cinq types de cæcum :

1° Le cæcum flottant librement, suspendu à la paroi postérieure par le mésentère commun, en tout comparable à une anse grêle ;

2° Cæcum avec grande fossette retro-cœcale due à ce que la face postérieure de l'intestin n'est pas encore entrée en coalescence, le bord externe étant seul accolé ;

3° Le cæcum accolé, mais dont le fond est demeuré libre, l'accolement n'étant pas encore terminé ;

4° Le cæcum complètement accolé par fusion totale de tout le péritoine cæcal postérieur et fixation parfaite de l'organe ;

5° Cæcum avec méso secondairement acquis par un

processus d'étirement et constitué par quatre feuillets.

Nous ferons remarquer en passant que pour MM. Ancel et Cavaillon l'accolement commence par le bord externe de l'intestin. En poursuivant le raisonnement commencé tout à l'heure, nous devons, en partant de ces descriptions anatomiques, pouvoir réaliser et expliquer les différents types de hernie cœcale. La disposition anatomique du cœcum détermine le type anatomique de la hernie et son processus de formation.

Ainsi : 1° Quand le cœcum flotte au bout d'un mésentère commun, il se comporte comme une anse grêle. Il se portera dans un sac herniaire préexistant ou acquis et formera une banale hernie par descente ;

2° Le cæcum à fossette ne peut descendre que par bascule, mais par bascule intra-péritonéale ; on croirait que le sac n'existe pas, parce que l'intestin se présente seulement par sa partie accolée ; en réalité, le sac est complet, mais en symphyse presque totale.

3° Le cæcum accolé, descendu dans une hernie par glissement du feuillet pariétal, dont il est solidaire, donnera l'illusion d'un sac incomplet, le sac sera seulement cloisonné et ce degré de l'accolement détermine la portion demeurée libre du sac. Dans certains cas, l'accolement n'a pas franchi le fond cæcal ; la partie libre de la cavité sacculaire s'étend donc sur toute la face antérieure et sur une portion de la face postérieure.

Le fond cæcal a un sac complet, tandis que la partie supérieure et postérieure serait partiellement extra-sacculaire et extra-péritonéale, pour s'exprimer comme les classiques. Le sac est donc mixte complet en bas,

incomplet en haut. Avec l'ancienne théorie classique un tel fait aurait éte difficile à expliquer mais avec la notion de l'accolement ce paradoxe anatomique disparaît.

Le cæcum à méso conduit à la hernie de Scarpa, avec adhérence charnue naturelle. Le sac est complet, on trouvera l'adhérence plus ou moins haut, selon le point d'implantation du méso. En passant, nous dirons que c'est une mauvaise interprétation d'adhérence charnue naturelle telle que l'entendait Scarpa. Pour Scarpa ce n'est pas le méso acquis qui constitue cette adhérence charnue naturelle mais bien l'adhérence ontogénique, l'accolement normal qui fixe l'intestin dans l'abdomen et rend la hernie adhérente.

Dans tous ces cas, le sac est complet. Dans certains cas, il n'est manifeste qu'en avant, quelque fois même, il semble être absent. Mais toujours il est possible de le reconstituer en faisant le décollement dans le plan embryologique qui se trouve entre le péritoine viscéral et la face droite ou postérieure du méso iléo-cæcal d'une part et la péritoine du sac d'autre part. Rien de très surprenant à cela, le cæcum intrapéritonéal ne saurait se comporter en pathologie comme un viscère extra-péritonéal (vessie, utérus). Pour sortir de l'abdomen tout viscère intra-péritonéal doit refouler devant lui un feuillet pariétal qui lui constitue son sac. Intra-péritonéal le cæcum est toujours intra-sacculaire, il ne saurait être question de dépéritonisation pas plus que de sac incomplet.

En résumé le cæcum flottant se hernie par descente,

le cæcum accolé, par glissement ; le cæcum à fossette pas bascule. Ces déplacements sont toujours intra-péritonéaux. C'est le type anatomique de la hernie qui détermine la modalité de la production de la hernie.

La modalité et l'étendue de la fusion des deux feuillets viscéral et pariétal détermine la forme de la hernie. De la terminologie classique doit disparaitre le mot de sac incomplet qui consacre une erreur au point de vue pathogénique. Il faut parler de sac partiellement accolé. Quant au traitement, nous aurons l'occasion d'en parler dans le chapitre suivant.

Nous nous sommes contenté de rappeler les passages essentiels de l'article de MM. Cavaillon et Leriche. C'est à dessein que nous n'avons pas insisté sur le mécanisme qu'ils ont proposé, ni même reproduit le passage où ces auteurs s'expliquaient sur ce qu'ils entendaient par bascule. Nous voyons que ces auteurs n'ont pas voulu rompre entièrement avec la théorie classique. Ils conservent les termes de glissement et de bascule. Il est vrai que les conditions dans lesquelles ces mouvements se produisent sont plus précises, qu'elles satisfont davantage certaines exigences anatomiques. Mais vraiment déclarer que ce glissement et cette bascule se font en plein péritoine, jamais dans le tissu cellulaire sous-péritonéal, parce que l'on sait maintenant que l'intestin et le péritoine sont solidaires l'un de l'autre dans leurs mouvements, qu'ils ne peuvent se déplacer l'un sans l'autre, est-ce suffisant pour démontrer que ce mécanisme est possible ? Ce qu'il y a de certain c'est qu'il n'est possible que dans ces conditions mais est-ce

une raison pour croire que le péritoine le permettra. N'a-t-il pas lui aussi ses exigences et n'est-ce pas lui demander l'impossible que de participer à ces mouvements ?

Il n'est pas possible de l'affirmer *à priori* et donner une telle solution n'est pas résoudre le problème mais le reculer.

Nous allons reprendre cette question tout à l'heure lorsque nous allons exposer la si séduisante théorie pathogénique de MM. Lardennois et Okinczyc.

INTERPRÉTATION DE MM. LARDENNOIS ET OKINCZYC

Malgré les immenses progrès réalisés pendant les années précédentes, il sembla à MM. Lardennois et Okinczyc que la question des hernies adhérentes du gros intestin et en particulier leur mécanisme et leur traitement restaient en suspens, que tout n'y était pas définitivement réglé. Ils résolurent de la mettre au point et publièrent deux articles : l'un dans le *Journal de chirurgie*, en septembre 1909, sur les hernies dites « par glissement » du gros intestin ; l'autre dans la *Presse Médicale*, en janvier 1910, sur les hernies adhérentes du cœcum.

Ces deux articles furent bientôt suivis d'un remarquable ouvrage intitulé : « Étude sur les hernies du gros intestin » 1910. Ces différents travaux constituent une véritable révolution dans la façon de comprendre le mode de formation de ces hernies. Ces auteurs présentèrent la question sous un jour tout nouveau, avec une clarté, une précision, une puissance de logique qu'on ne peut s'empêcher d'admirer. On éprouve une véritable satisfaction de l'esprit en lisant cet exposé.

La théorie pathogénique qu'ils proposent ne manque pas de surprendre par sa simplicité et sa rigueur scientifique. Nous nous faisons un plaisir de la reproduire dans ses grandes lignes. Nous allons commencer par présenter les arguments que ces auteurs ont formulé pour repousser, quant au mécanisme, non seulement la conception classique mais même celle de MM. Cavaillon et Leriche.

Comme eux envisageons donc les différentes hypothèses émises : le glissement, la ptose, la descente, la bascule et la dépéritonisation.

A) *Glissement.*

Le glissement est un mécanisme spécial aux hernies du gros intestin, admis par tous les auteurs.

Le gros intestin ainsi que ses moyens de fixité et le péritoine pariétal auquel elle adhère seraient soumis à une locomotion, à un glissement qui a pour résultat la formation de la hernie. Ce glissement *serait dû à la pression abdominale*. Il peut être primitif ou secondaire, c'est-à-dire, que le cæcum, peut se trouver, le premier en date, dans la hernie, ou bien que le cæcum peut être entrainé par des anses intestinales herniées en premier lieu.

La cause première de ce mécanisme consiste en un relachement, une faillite de tous les moyens de fixité de l'intestin dans l'abdomen, à laquelle, ne sont pas étrangère l'accumulation et la stase des matière sfécales. Ce sont là des ptoses herniaires véritables, qui demeurent l'expression d'un processus qui peut avoir un retentis-

sement éloigné : la ptose rénale (Tuffier), la coudure de l'aorte du côté hernié (Baumgartner) en sont une preuve manifeste.

MM. Lardennois et Okinczyc reprennent cette théorie point par point. A propos de la pression abdominale ils font remarquer qu'elle est positive. C'est-à-dire, que quand elle augmente avec l'effort, elle ne peut agir sur le péritoine pariétal que d'une seule façon : en l'appliquant plus étroitement, plus entièrement encore contre la paroi abdominale. Et comme cette pression se répartit également sur tous les points de la paroi, loin de faciliter le glissement cette pression s'y oppose énergiquement, puisqu'elle agit non pas parallèlement à la paroi mais perpendiculairement à elle.

Quand le glissement est primitif et la hernie secondaire la seule façon de l'expliquer est d'imaginer que la pression abdominale est la cause essentielle et déterminante du glissement vers l'orifice herniaire. Après tout ce que nous venons de dire nous ne pouvons accepter cette façon de voir.

Quand la hernie est primitive et le glissement secondaire, c'est-à-dire, quand une hernie primitive du cæcum détermine secondairement par traction de dehors en dedans un glissement en masse de l'anse adhérente et du péritoine auquelle elle adhère, il nous faut admettre une chose d'une vraisemblance douteuse. C'est que la force qui maintient la hernie dans le sac et qui l'attire au dehors est supérieure à la résistance qui maintient la racine mésentérique en place, le côlon fixé et le péritoine adhérent à la paroi abdominale postérieure.

De plus s'il y a réellement glissement, celui-ci ne devrait-il pas se manifester dans la continuité de tout le côlon ascendant? Le contrôle en serait facile, il suffirait de constater un abaissement soit de l'angle hépatique soit du côlon transverse. Rien de semblable dans l'immense majorité des cas. Quant à la ptose rénale et à la déviation de l'aorte qui semblent être des témoins de ce glissement, outre qu'il s'agit de constatations exceptionnelles. MM. Lardennois et Okinczyc pensent qu'il s'agit de déviations secondaires par traction suivant, les vaiseaux trop peu extensibles du contenu irréductible de la hernie. Ils donnent d'excellentes raisons pour voir dans ces déplacements une traction vasculaire et non un glissement.

En réalité il n'existe, ni déplacement des autres organes adhérents au péritoine pariétal ni décollement du péritoine pariétal sur la pente ilio-lombaire, ou à la partie supérieure de la cavité abdominale.

Après avoir discuté les raisons qui semblent militer en faveur de cette théorie du glissement, c'est à leur tour de fournir des arguments et des faits qu'il est difficile d'interpréter avec cette même théorie.

Comment expliquer, par exemple, les hernies adhérentes du cœcum à gauche par le glissement? Et ici il ne s'agit pas de cas rares. Leur fréquence est même surprenante puisque certains observateurs tels que Cruveilhier ont été jusqu'à déclarer que, chose singulière, le cæcum a été trouvé au moins aussi souvent dans les hernies du côté gauche que dans celles du

côté droit. S'agit-il d'une inversion ? Non, les opérateurs disent le contraire.

Ce qui est peu compatible encore avec cette théorie c'est la brusquerie de l'apparition du nombre de hernies du gros intestin. Chez l'enfant, le fait est formellement noté et il est maintes fois signalé chez l'adulte, et MM. Lardennois et Okinczyc citent plusieurs exemples. Bérard lui-même, partisant de la théorie du glissement, déclare que souvent il en est ainsi. Un décollement brusque et un glissement instantané du péritoine, sur une longueur suffisante pour amener le colon ascendant ou descendant dans le scrotum, sont nécessaires pour expliquer ce cas. Cette hypothèse ne peut être prise en considération.

Correspondrait-elle à la réalité qu'il serait difficile d'expliquer comment, si le glissement est bien le mécanisme qui préside à la formation des hernies adhérentes, l'irréductibilité n'apparaît pas d'emblée au niveau de ces hernies. Peut-on admettre, en effet, que le péritoine pariétal, une fois descendu, peut aller et venir de l'abdomen dans la hernie ou de la hernie dans l'abdomen ?

Or, comme on l'a constaté jusqu'à présent et chose qu'on retrouve dans plusieurs de nos observations, presque jamais on ne rencontre de hernies irréductibles d'emblée.

On peut se rendre compte que l'irréductibilité apparaît soit brusquement, soit progressivement, mais toujours un temps assez long après l'apparition de la hernie.

Cette théorie qui est si souvent en contradiction avec les faits ne semble donc pas mériter le succès pourtant très grand qu'elle a obtenu. C'est elle qui a rallié le plus de suffrages et c'est elle qui servait à expliquer la plupart des cas. Tellement bien qu'on était arrivé à établir une synonymie entre les hernies du gros intestin et les hernies par glissement !

Hélas ! voilà encore une théorie classique qui semblait être un roc et qui s'effrite sous l'ondée de critiques et d'objections que MM. Lardennois et Okinczyc ont eu le mérite et le courage de projeter sur lui.

B) *Ptose.*

Dans les rares observations où l'on a signalé la coexistence de ptose viscérale et de hernie du gros intestin, il s'agissait de hernies très volumineuses dans lesquelles l'intestin n'adhère pas au sac. Ainsi que le font remarquer très judicieusement MM. Lardennois et Okinczyc, ce fait s'explique de lui-même, si l'on admet qu'un gros intestin ptosé n'est pas un intestin qui a glissé mais un intestin qui a étiré le péritoine pariétal auquel il s'était normalement et préalablement fixé au cours de l'évolution. Un tel intestin qui a accompli sa fonction de coalescence ne peut plus la renouveler dans le sac où il demeure mobile et libre

Et si cette ptose, maladie générale atteignant les viscères de la cavité abdominale doit être mis en cause, les auteurs y opposent deux arguments : 1° elle est exceptionnelle ; 2° sa fréquence chez les femmes devrait prédisposer ce sexe aux hernies du gros intestin ;

or, en fait, ces hernies sont plus fréquentes chez l'homme.

C) *Bascule.*

Nous allons envisager maintenant un mode de production des hernies, spécial au cœcum, s'appliquant au cas où le cœcum se trouve dans la hernie dans une position renversée, le fond tourné vers le haut. Il s'agit de hernies dites « par bascule ». Pour Blandin, c'est une rotation du cœcum suivant son axe transversal. Tuffier définit ainsi la bascule : « Dans le cas de désinsertion ligamenteuse dans la hernie de l'adulte, si le ligament inférieur du cæcum résiste, le cæcum, toujours revêtu du péritoine, basculera légèrement, se présentera par le flanc, en position face droite devenue inférieure et s'engagera ainsi, sa situation et ses adhérences ne lui permettant pas de se dépouiller du péritoine ». Pour expliquer la variété des hernies qu'il appelait hernie cæcale compliquée, il admet une mobilité plus grande du colon qui se coude et entraîne, en descendant, après l'avoir fait basculer, le cæcum à sa remorque.

Comme nous l'avons vu, pour Cavaillon et Leriche, la bascule ne peut se produire qu'avec un cæcum à fond libre et à fossette rétrocæcale « la partie supérieure du cæcum ou initiale du colon ascendant étant déjà complètement accolée, la zone adhérente glisse d'abord avec le péritoine pariétal, arrive au niveau de l'orifice herniaire ; mais le fond cæcal et la partie initiale du colon, amarrés à la paroi par le ligament

cœco pariétal (ligne d'accolement externe) basculent comme l'indique M. Jaboulay en s'orientant en haut. Le cæcum n'est attiré que secondairement, par remorque, dans l'intérieur du sac. »

MM. Lardennois et Okinczyc font remarquer que, s'il paraît difficile que le fond du cæcum se hernie lorsque cet organe est en place normale et maintenu normalement par ses ligaments, à plus forte raison est-il malaisé d'admettre que cet organe se hernie par son extrémité supérieure toujours la plus fixe, tandis que le fond normalement mobile serait retenu en arrière.

Et pourquoi s'étonner outre mesure de cette position basculée? Ne savons-nous pas qu'il existe parmi les diverses positions que le cœcum peut occuper dans la fosse iliaque, une position basculée où le fond est plus haut que la valvule iléo-cœcale. Récemment encore, Alglave en rapportait un exemple à la société anatomique. Il n'y a donc rien d'extraordinaire à ce que, dans certains cas, on puisse retrouver la même position du cœcum dans une hernie.

Il est visible que les classiques se sont donnés beaucoup de mal pour interpréter cette variété de hernie. On se rend compte nettement qu'ils ont été surpris et qu'ils ont fait de grands efforts d'imagination pour se représenter le mécanisme de ces sortes de hernies. Il faut une attention assez grande pour suivre leurs descriptions et quelqu'un qui sait regarder ce cas à travers la théorie de MM. Lardennois et Okinczyc et qui n'éprouve aucune difficultè pour l'interpréter, pas plus

que pour un cas banal, a de la peine à les comprendre du premier coup et se demande vraiment pourquoi on est allé chercher des explications si complexes et si embrouillées. Nous verrons tout à l'heure, à propos du traitement que cette question offre en même temps qu'un intérêt théorique, un intérêt pratique de premier ordre.

En somme, d'après ces définitions, la bascule pour se produire nécessite une certaine mobilité du côlon puisque c'est lui qui doit descendre le premier. Il a fallu ce cas spécial pour que les classiques soient amenés à envisager le rôle que peut jouer cette mobilité dans la production de la hernie. Décidément cette mobilité, qui dans la nouvelle théorie constitue une condition *sine qua non*, occupe une bien maigre place dans les anciennes. L'on ne daigne y songer qu'exceptionnellement et ce n'est que dans les cas où l'on ne peut faire autrement qui l'on se résout à l'admettre, comme à regret, préférant le laisser entendre que le dire. Comme le fait remarquer MM. Lardennois et Okinczyc, Teuffier avait donc entrevu très heureusement la nécessité de cette mobilité et MM. Cavaillon et Leriche font encore un pas de plus vers la vérité en proclamant que la présence d'une fossette retro-cæcale est indispensable pour la possibilité de ce mécanisme. Maintenant cette fossette retro-colique typique telle que l'a décrit Waldeyer est-elle suffisante pour permettre cette sorte d'invagination colique dans son aire? Il est permis de se le demander. Enfin si les ligaments cæcaux résistent assez pour laisser s'accomplir cette

invagination péritonérale du côlon, pourquoi céderaient-ils toujours à la longue pour laisser le cæcum descendre dans le sac à la remorque du côlon qui l'y a déjà précédé? Telles sont les réflexions que ces auteurs font à l'endroit de ce mécanisme compliqué.

D) Dépéritonisation.

Nous serons bref là dessus. Nous avons eu déjà l'occasion de dire comment dès 1907, MM. Cavaillon et Leriche se sont dressés contre ce mécanisme étrange dont ils ont montré toute l'invraisemblance. Son impossibilité est déjà une notion classique et nous n'insisterons pas davantage.

Peut-on après tout cela accorder sa confiance à ces théories et les accepter avec autant d'enthousiasme qu'avant? Il est difficile d'en devenir un partisan convaincu et de même que Leriche et Cavaillon ont abattu une partie des théories classiques, celles qui ont été épargnées par eux ne peuvent plus rester debout!

Nous ne nions pas qu'elles ne puissent contenir une part de vérité mais une pathogénie vraiment rationnelle répond à tous les cas. Elles constituent plutot des vues de l'imagination et ne reposent pas sur des constatations.

Elles ne résistent pas à l'examen des faits et des réalités et se trouvent trop souvent en contradiction avec eux. Cependant il fallait beaucoup de courage et d'audace pour oser s'élever contre ces théories qui étaient depuis si longtemps ancrées dans l'esprit de tous. Il est toujours assez hasardeux de se mettre en campagne

contre les idées courantes classiques considérées presque toujours comme immuables et intangibles.

MM. Lardennois et Okinczyc n'ont pas craint d'affronter le péril et au risque de passer pour des révolutionnaires imprudents ils proposèrent une théorie pathogénique absolument nouvelle et originale, totalement différente de celles qui avaient été acceptées jusqu'à lors. Le moment est venu de l'exposer.

Nécessité de la mobilité du gros intestin pour qu'il se hernie.

Ces auteurs pour asseoir leur raisonnement émettent les propositions suivantes :

« *1° La condition essentielle à la hernie d'une anse intestinale quelconque est sa mobilité.*

2° L'intestin grêle vient habiter un sac herniaire parce qu'il est mobile.

3° Le gros intestin vient habiter un sac herniaire quand il est mobile ».

En d'autres termes, disent-ils, étant réunies les conditions requises à la production d'une hernie chez un individu prédisposé, si le gros intestin est normalement fixé par coalescence de son méso et du péritoine pariétal, nous trouverons dans le sac : de l'intestin grêle, de l'épiploon, le côlon transverse même qui reste mobile, mais jamais ni le cæcum ni le côlon. Un intestin fixé ne descend pas, parce qu'il est fixé ; sa fixation constitue une garantie formelle contre sa hernie.

Si le cæcum et le colon ascendant forment le contenu d'une hernie, cela tient à ce qu'ils étaient mobiles

par arrêt de la morphogenèse normale du péritoine, par défaut de coalescence : comme l'intestin grêle *mobile normalement*, le gros intestin *mobile anormalement* a été poussé dans le sac herniaire.

Comment s'expliquer, dans ces conditions, l'adhérence au sac?

« La hernie est primitive, l'accolement est secondaire ».

L'anse primitivement libre et mobile a enfin trouvé dans le sac des conditions favorables à l'achèvement normal de sa morphogenèse péritonéale.

Pourquoi cet accolement qui n'a pu s'effectuer normalement se produit-il lorsque l'intestin occupe un sac herniaire.

Quelles sont les raisons qui provoquent un arrêt du processus de coalescence quand l'intestin est dans le ventre, et qui disparaissent après la descente de l'intestin dans la hernie permettant à ce même processus de s'achever? Il est difficile de répondre à ces questions et l'on est aussi embarrassé que pour expliquer comment il se fait qu'il n'y ait qu'une partie du mésentère commun primitif, la partie située à droite de l'artère mésentérique supérieure, qui s'accole au péritoine pariétal postérieur, tans que la partie gauche reste libre et flottante.

Ici, comme il arrive très souvent en médecine, on ne peut songer, au moins dans l'état actuel de la science, à répondre à la question pourquoi.

En résumé, pour qu'une hernie du gros intestin puisse se produire il faudra la coïncidence de deux conditions essentielles au moins :

1° Une faiblesse congénitale ou acquise de la paroi, nous devrions ajouter la persistance du canal vagino-péritonéal dans certain cas et l'influence de l'effort dans tous les cas ;

2° Une mobilité congénitale du gros intestin.

Comme nous le voyons, rien ne distingue, quant au mécanisme une hernie du gros intestin d'une hernie de l'intestin grêle. L'on savait déjà que le sac d'une hernie du gros intestin ne diffère en rien de celui d'une hernie de l'intestin grêle, et voilà maintenant que la ressemblance entre ces hernies s'accuse davantage depuis qu'on a reconnu l'identité de leur mécanisme. Nous verrons plus tard, à propos du traitement, que profitant de ces enseignements on cherche à transformer une hernie adhérente du gros intestin en hernie absolument identique à une hernie de l'intestin grêle.

Nous voyons avec cette théorie combien il est facile d'interpréter et de comprendre toutes les phases, toute la succession des symptômes que présente une hernie adhérente du gros intestin. Nous saisissons parfaitement pourquoi l'irréductibilité ne se montre presque jamais d'emblée. Le temps qui sépare l'apparition de la hernie de l'apparition de cette irréductibilité, s'explique très aisément par la formation plus ou moins lente et progressive de l'accolement secondaire. Des caractères de cette irréductibilité, aucun ne peut trouver cette théorie en défaut et ne peut échapper à son contrôle. Quant aux hernies dans lesquelles on trouve le gros intestin, l'anse iléo-colique, par exemple, absolument libre ainsi que celles où l'intestin est en train

de se fixer par accolement naturel, elles n'offrent pas non plus de difficultés de compréhension. Il en est de même des hernies du cæcum à gauche. Faut-il ajouter que l'apparition brusque des hernies du gros intestin si souvent observée ne peut être expliquée que par cette théorie ? Ainsi tous ces cas qui ont provoqué la faillite de la théorie du glissement, ne font que justifier celle de MM. Lardennois et Okinczyc.

Et que représente cette fameuse position basculée

HERNIE DITE PAR BASCULE (d'après Lardennois et Okinczyc)

Le cœcum, au lieu de se trouver dans l'abdomen apparaît au collet de la hernie. Le sac est complet, mais il n'est libre qu'au collet (flèche). Dans le reste de son étendue le côlon y adhère par un fascia d'accolement.

du cæcum avec cette théorie ? Simplement un cas banal qui fait songer avec étonnement aux préoccupations exagérées dont elle a été l'objet et aux efforts d'imagination qu'a réclamés le mécanisme complexe auquel il a donné naissance. Il suffit de jeter un coup d'œil sur la figure 1 pour s'en rendre compte.

Cette théorie pathogénique si simple, si rationnelle, répondant à tous les cas est appelée à un grand avenir et constitue une mise au point remarquable de cette question, qui pendant plus d'un siècle a suscité tant de travaux.

Elle venait à peine de naître que déjà elle trouvait place dans les traités classiques.

TRAITEMENT

Cette mise au point de la pathogénie devait nous conduire directement vers le traitement. Nous savons que tout traitement doit s'inspirer de la connaissance approfondie de la pathogénie et que celle-ci n'a d'intérêt que tant qu'elle est susceptible d'avoir une application thérapeutique. Les progrès réalisés ces dernières années sur le mécanisme des hernies adhérentes du gros intestin ne devaient pas rester purement théoriques et stériles. MM. Leriche et Cavaillon d'un côté, MM. Lardennois et Okinczyc de leur côté, ne manquèrent pas de tirer les conclusions pratiques de leurs si intéressants travaux.

Voici ce que disaient MM. Leriche et Cavaillon dans leur article de la *Semaine Médicale* du 20 mars 1907, après avoir déclaré qu'on peut trouver un plan de clivage qui rétablira la disposition fœtale.

« Utilisant cette disposition, on pourrait essayer, à l'intérieur du sac, le décollement suivant le plan embryologique tel qu'on le fait dans l'abdomen pour mobiliser un cæcum adhérent. Il doit s'agir là d'un

clivage difficile. Après avoir rayé de la pointe du bistouri le fond du sac, il faut, en effet, attentivement veiller à ne point passer dans le tissu cellulaire sous-péritonéal en demeurant entre les deux lames du fascia d'accolement.

Evidemment, on doit penser à n'utiliser que le plan de clivage naturel fourni par la zone en coalescence : du même coup on mobilise alors, sans peine, les vaisseaux qui s'y trouvent mêlés tangentiellement à la paroi, entre les deux feuillets viscéraux qui ne recouvrent leur individualité que dans le ventre ; mais, *pratiquement, il n'y a aucun intérêt à procéder ainsi.* Il nous paraît cependant plus simple de faire une sorte de réduction en masse par un décollement sous-séreux de haut en bas, à la faveur d'une hernio-laparotomie ainsi que certains chirurgiens l'ont préconisé. »

Et ces auteurs finissent ainsi leur article :

« .. on ne doit jamais perdre de vue le danger auquel on est exposé d'arriver d'emblée sur l'intestin au niveau des zones d'accolement et la nécessité de conserver intacte. L'adhérence charnue naturelle. Les données classiques, sur ce point restent entières.

Nous ajouterons simplement que l'on peut réserver à chacune de ces hernies une modalité différente de l'intervention : la hernie par descente d'un cœcum flottant relève d'une banale cure radicale ; la hernie par glissement d'un cœcum accolé ou d'un cœcum à méso est justiciable d'une hernio-laparatomie avec décollement en masse et colopexie terminale ; la hernie par bascule demande des manœuvres complexes de

réduction complétée par la fixation haute intra-abdominale. »

Depuis longtemps l'on savait que les fascias d'accolement peuvent être séparés artificiellement en leur deux lames constituantes. Vautrin et Kocher ont montré tout le parti que l'on pouvait en tirer pour rendre au duodénum sa mobilité première. Cette manœuvre est entrée dans la pratique courante. Duval a montré que l'on pouvait mobiliser le cæcum et l'S iliaque quand on veut intervenir sur un intestin accolé. Depuis, bon nombre d'auteurs, en particulier Cavaillon Chalier et Okinczyc pour le colon gauche ont montré que ce clivage était toujours facilement réalisable dans l'abdomen. En était-il de même au niveau des hernies adhérentes? C'est ce que personne n'a pu affirmer avant MM. Lardennois et Okinczyc.

En lisant les conclusions de MM. Cavaillon et Leriche, on voit transparaître leur embarras. Ils n'ont pas osé conseiller une pratique sur laquelle ils étaient loin d'être fixés, qu'ils n'avaient entrevue que théoriquement et qu'ils n'avaient jamais essayée. Leur incertitude leur donne une si grande réserve, qu'à peine ont-ils prononcé le mot de clivage, ils le retirent comme pour se sauver d'une imprudence. Et loin de vouloir conseiller une telle méthode, ils arrivent, par une série de restrictions dictées par la prudence, à déclarer que, pratiquement, il n'y a aucun intérêt à agir ainsi. Et cela se comprend : ne pouvant se baser sur aucun fait, sur aucune constatation pour acquérir la certitude de la possibilité d'un tel décollement, ils préfèrent y re-

noncer, d'autant plus que leur impression est qu'il doit être difficile et assez dangereux. Aussi s'explique la préférence accordée par eux au décollement sous-séreux et à la réduction en masse dans le cas de hernie par glissement.

Comme ils le disaient eux-mêmes, les données classiques restent entières pour eux au sujet du traitement. Les seules conclusions qu'ils aient tirées de leur théorie pathogénique qui pourtant avait porté un si fort coup à la théorie classique, consistent dans l'adoption de trois modalités différentes de l'intervention suivant le type de hernie qui se présente. Chacun des trois mécanismes adoptés par eux exige des manœuvres différentes. En particulier, la réduction d'une hernie par bascule exigera des manœuvres complexes que nous ne nous expliquons pas depuis que nous savons comment il faut envisager cette variété de hernie, d'après la théorie de MM. Lardennois et Okinczyc.

Nous avons tenu à exposer tout d'abord les idées de MM. Leriche et Cavaillon sur le traitement des hernies adhérentes du gros intestin pour justifier l'appellation de « Méthode Lardennois-Okinczyc » que nous avons donnée au traitement qui utilise le décollement dans le plan embryologique du cœcum et de l'S iliaque.

Car il a fallu attendre la démonstration éclatante que les auteurs devaient fournir, par la dissection d'un sujet de l'Ecole pratique, sur la possibilité de cette utilisation. Ayant rencontré ce sujet porteur d'une volumineuse hernie du gros intestin, ils résolurent de

faire la lumière sur cette question. En s'inspirant des notions nouvelles acquises depuis Told Roggie et ses élèves, ils démontrèrent, après une dissection patiente, minutieuse, habilement conduite, comment se présentait en réalité une hernie adhérente du gros intestin, et quelles étaient les modifications qui leur faisaient revêtir quelquefois cet aspect bizarre et anormal qui avaient trompé jusqu'à présent tant de chirurgiens.

Par un décollement soigneusement exécuté, ils reconstituèrent le sac de cette hernie que les anciens n'auraient pas manqué d'appeler hernie à sac très incomplet. Ce sac était complet et en tout point comparable à celui d'une hernie du grêle, en dépit des apparences qu'elle offrait à première vue. Le décollement s'est opéré très régulièrement et très facilement.

Cette dissection a été la plus éloquente, la plus démonstrative, la plus irréfutable réponse que l'on pouvait donner à ceux qui, comme Berton Carnett, doutaient que les chirurgiens aient pu se tromper dans leurs constatations et qui réclamaient soit une autopsie, soit une opération. Après cela, la lumière était faite. Ces constatations anatomo-pathologiques valaient mieux que toutes les déductions, que tous les raisonnements. Il n'y avait plus qu'à s'incliner devant le fait brutal. On ne pouvait plus nier que toutes les descriptions classiques ne faisaient que traduire des apparences et ne pouvaient être que l'expression d'une observation incomplète, superficielle. Et il était logique de penser que ce décollement, si facilement réalisé

chez un cadavre, devait l'être aussi chez le vivant et allait permettre de transformer une hernie adhérente du gros intestin en une banale entorocèle qui ne se distinguerait en rien d'une hernie de l'intestin grêle. C'était résoudre la difficulté, de sorte que MM. Lardennois et Okinczyc pouvaient écrire : « Plus heureux qu'eux (Leriche et Cavaillon), c'est sur un cadavre porteur de cette sorte de hernie, que nous avons pu guider nos recherches. La confrontation des observations les plus explicites a fait le reste. Et nous nous sommes rendus à l'évidence d'une théorie pathogénique absolument nouvelle et originale, mais tout à fait simple, rationnelle, répondant à tous les cas. Un peu audacieusement peut être, nous avons logiquement déduit de la pathogénie et de l'anatomie pathologique minutieusement étudiée un traitement opératoire idéal.» En effet, connaissant d'une façon parfaite et l'anatomie normale et l'anatomie pathologique, possédant enfin une pathogénie claire, répondant à tous les cas, sachant que n'importe quelle variété de hernie du gros intestin procède d'un unique mécanisme, toujours le même, ils étaient en droit d'instituer un traitement et de proposer une technique opératoire dont tous les temps avaient été réalisés sur le cadavre. Une technique opératoire basée sur l'anatomie normale, l'anatomie pathologique et la pathogénie ne devait pas manquer d'être « simple, sûre, toujours applicable et toujours efficace. » Nous allons l'exposer en suivant l'ordre adopté par eux dans leur « Etude sur les hernies du gros intestin ».

I. — Hernies non adhérentes.

Nous n'allons pas nous en occuper. Ce sont des opérations simple en général semblables aux opérations de hernies de l'intestin grèle.

II. — Hernies adhérentes.

A) Recherche et libération du sac. — Avec la technique classique il faut s'attendre à des surprises désagréables, qu'on ne peut éviter faute d'avoir des points de repère. Les quelques citations suivantes montreront que c'est une manœuvre difficile et parfois dangereuse : « On incise plan par plan, dit Baumgartner, et subitement il y a issue de gaz et de matières fécales. » « On passe, dit Rochard, à coté du sac et on tombe directement sur la paroi du gros intestin, dépourvue de séreuse. Dans ce cas, si l'on poursuit la recherche dans la même direction, on ouvre fatalement le côlon ! ! ! Plusieurs chirrugiens des plus avisés n'ont reconnu l'intestin qu'après l'avoir ouvert et avoir vu couler le liquide intestinal. » On ouvre quelques vaisseaux, dit Gaillet et on s'arrête pour ne pas porter atteinte à la vitalité de l'intestin par la section de ses vaisseaux nourriciers. La difficulté provient, évidemment de ce que le côlon est adhérent au sac sur une grande partie de sa circonférence. Et comme le font remarquer Lardennois et Okinczyc, à supposer même qu'on ait découvert la partie non adhérente du sac, il est encore à craindre que si l'anse adhérente est en fer à cheval ouvert en

haut, le bistouri n'entame l'intestin à l'extrémité inférieure de l'incision.

La portion demeurée libre du sac est quelquefois minime et sa situation, quoique toujours la même, peut présenter des variations. Il faut la chercher, dit Rochard, en avant et en dehors pour la hernie inguinale gauche, et en avant et en dedans pour la hernie droite. Mais l'intestin peut avoir basculé, tourné dans le sac, se présenter par sa face postérieur adhérentielle, soit au bord, soit même à la face antérieure du sac.

Et la portion demeurée libre du sac peut se trouver aussi rejetée sur le côté, ou en arrière de l'intestin. Peut-on savoir d'avance, et avec certitude, où se trouve cette portion libre du sac? Comment entrer dans cette petite cavité, à coups sûr, sans rencontrer l'intestin? Voici les deux moyens que MM Lardennois et Okinczyc proposent en réponse à ces questions :

1° Si le diagnostic de hernie adhérente a été fait, le plus sûr est de faire une hernio-laparatomie qui permettra d'aborder à la partie supérieure le péritoine abdominal et qui sera utile, quelquefois même indispensable pour la libération de l'intestin et son replacement dans le ventre. L'incision du péritoine sans danger à ce niveau sera prolongée sous le contrôle de l'œil et du doigt jusque dans la portion demeurée libre du sac;

2° Si le diagnostic n'a pas été fait, comme dans bon nombre de hernies étranglées, par exemple, que faut-il faire?

Dans toutes les hernies, surtout si nous avons des doutes, il faut chercher le sac ou sa portion libre très

haut dans le trajet inguinal, en dehors de l'intestin à gauche, en dedans à droite, mais avec la plus grande prudence, plan par plan, en soulevant entre deux pinces avant de le sectionner.

B) Libération de l'intestin. — Ici commencent à s'accentuer tous les inconvénients que peut présenter une technique opératoire réglée sans avoir recours à la connaissance exacte de l'anatomie pathologique. En la suivant que de chirurgiens ont eu à s'en plaindre.

Berger considérait cette libération comme très difficile : « en cherchant à le libérer, dit-il, on court le risque de dénuder, sur une large surface, l'intestin adhérent, d'intéresser les vaisseaux qui s'y portent, enfin de le perforer.

Quant on a atteint les limites de ce qu'on peut isoler de la séreuse en pareil cas, il faut réduire avec l'Siliaque ou le cæcum la partie du sac à laquelle il s'attache, et réséquer le reste de ce dernier après l'avoir fermé par une suture au cagtut ; mais l'opération terminée de la sorte n'est jamais qu'une opération incomplète, qui est souvent suivie de récidive. Il nous semble, conclut Berger, que lorsque des complicaiions pourront être prévues, par exemple, quand il s'agira de hernies inguinales gauches très volumineuses, en grande partie irréductibles et contenant manifestement de l'intestin, on fera mieux de s'abstenir de toute tentative de cure radicale. »

Les citations suivantes montreront que ne connaissant qu'imparfaitement les rapports de l'intestin avec

le sac, les chirurgiens se sont lancés dans un faux plan de clivage.

« Ce décollement, dit Rochard, constitue le temps capital de l'opération.. Des deux feuillets du sac, il en est un, le postérieur principalement qui est au contact des vaisseaux. C'est lui qui les recouvre et c'est en décollant le feuillet, que la blessure des vaisseaux se produit... Il faut décoller la paroi intestinale qui reçoit les vaisseaux coliques. Ces vaisseaux rampent dans le tissu cellulaire péri-sacculaire, avant d'aborder le côlon. C'est à eux que le doigt ou l'instrument mousse se heurtent quand on veut libérer... On peut finir cependant par trouver un bon plan de clivage. Pour Baumgartner : « Il faut éviter la blessure des vaisseaux qui rampent derrière la paroi postérieure du sac, près de l'intestin et les détacher avec lui... Quelquefois on trouve un plan de clivage qui permet de séparer facilement l'intestin. Morestin constate que la libération de l'intestin et sa réintégration dans l'abdomen sont extrêmement pénibles quelquefois où il est d'une difficulté extrême de trouver un plan de clivage. Le tissu cellulaire qui entoure la hernie est pour ainsi dire sclérosé dans ces cas par des phénomènes d'étranglement et d'inflammation Autant il est facile de mobiliser l'intestin dans les cas où le décollement se fait sans demander ni plus de temps, ni plus d'habileté que l'isolement du sac herniaire autant il est difficile dans ces cas.

Que faut-il penser des constatations de ces observateurs concernant la situation des vaisseaux : le sac re-

couvre les vaisseaux ; les vaisseaux rampent dans le tissu celluleux périsacculaire ; les vaisseaux rampent derrière la paroi postérieure ; les vaisseaux restent étroitement appliqués à l'intestin hernié et à la lame péritonéale supérieure.

C'est que pendant le décollement, ils n'ont pas cheminé dans le plan embryologique celluleux qui se trouve entre le feuillet postérieur du méso côlon et de l'intestin (l'ancien feuillet droit avant la coalescence) et le feuillet postérieur du sac. Les vaisseaux sont situés dans ce méso et ne peuvent être ni rétro, ni extra sacculaires.

Après avoir relevé ces erreurs MM. Lardennois et Okinczyc déclarent que chercher un plan de clivage, en avant de l'intestin, et en avant des vaisseaux est une erreur dangereuse qui aboutit à dépéritoniser l'intestin de son feuillet viscéral antérieur considéré à tort comme le feuillet postérieur du sac, et à arracher le feuillet aval du méso.

Où faut-il donc chercher ce plan de clivage ? Cette recherche ne doit pas être une manœuvre d'heureux hasard. Il faut le chercher là où il existe, c'est-à-dire au niveau de fascia d'accolement qui fusionne le feuillet peritonéal pariétal postérieur, (lame postérieure vraie du sac) au feuillet viscéral postérieur de l'intestin et du méso. Pour y arriver sûrement, il faut chercher tout d'abord, en remontant assez haut dans le ventre, dans la fosse iliaque le sinus externe formé par adhérence entre le feuillet viscéral de l'intestin et le feuillet pariétal. C'est là qu'il faut érailler de la pointe du bis-

touri, la limite externe de la zone de coalescence. A ce niveau, le plan celluleux embryologique normal est facile à trouver et le décollement en est excessivement facile.

Après avoir ouvert, sous une simple pression des doigts le bon espace décollable, on chemine vers le bas en suivant cet espace et on arrive à individualiser le sac d'une part, l'intestin, son méso et ses vaisseaux d'autre part. Ces vaisseaux sont à l'abri entre les deux lames du méso.

Il faut donc éviter d'attaquer les hernies adhérentes par leur pôle inférieur. A ce niveau surtout dans les hernies anciennes, au travail d'accolement naturel se sont ajoutées des adhérences et des déformations d'ordre dystrophique ou inflammatoire. Et voila pourquoi MM. Lardennois et Okinczyc trouvent qu'une hernio-laparotomie mettra l'opérateur à l'aise en lui permettant d'aller du simple au composé, du décollement facile au décollement difficile, du segment anatomiquement fixé, à l'intestin pathologiquement fixé.

Après avoir bien libéré l'intestin dans la totalité du sac il faut prendre soin de pousser le décollement assez haut pour que dans le temps suivant, c'est-à-dire la réduction, l'intestin ne puisse pas se couder.

C) Réduction de l'anse herniée. — La difficulté que présente souvent cette réduction peut tenir au volume de la hernie, soit que le contenu ait perdu droit de domicile dans l'abdomen, soit qu'il y ait disproportion des éléments herniés avec le diamètre du collet du sac. Mais le plus souvent elle est due à une libération

insuffisante dans le sac. Comme on peut s'en rendre compte, d'après l'opinion de Berger bien souvent on a réséqué en partie le sac, refoulé ensuite, comme on pouvait, intestin et débris du sac adhérent vers l'abdomen, et la réduction a été incomplète. Et MM. Lardennois et Okinczyc ajoutent que la réduction forcée coude et pelotonne l'intestin, chiffonne la méso. L'anse n'a pas ses aises et coudée sur elle-même, elle ne laissera pas au flux intestinal un passage libre et facile ; d'où l'occlusion possible après réduction, dans ces conditions défectueuses.

Un certain nombre de manœuvres auraient été proposées pour y remédier. M. Jaboulay, qui a beaucoup insisté sur les hernies par bascule du cæcum, pensait autrefois qu'il fallait essayer de refouler de haut en bas et d'avant en arrière pour ramener d'abord le cæcum dans sa position normale, et le faire ensuite remonter derrière les feuillets de son méso.

Si l'on procède autrement, MM. Bérard et Vignard exposant les idées de M. Jaboulay, le péritoine et le méso-côlon s'opposent à la réduction et font à la face profonde de la hernie une corde tendue. Il faut donc décoller avec précaution le péritoine des tissus sous-jacents, mobiliser très haut, et la réduction devient alors possible. Cet ingénieux artifice peut rendre des services, mais il aboutit à une réduction en masse de l'intestin et du sac souvent incomplètement, toujours avec peine.

Morestin a recommandé le procédé suivant : Il pratique une hernio-laparotomie. En péritoine ouvert

il cherche l'intestin et le suit jusqu'à l'orifice herniaire.

En prenant d'une part sur la hernie, en exerçant d'autre part de douces tractions sur l'intestin, celui-ci peut être ramené dans le ventre et attiré dans la plaie abdominale. A mesure que l'intestin est ainsi ramené en haut on voit le péritoine l'entourer de nouveau, lui

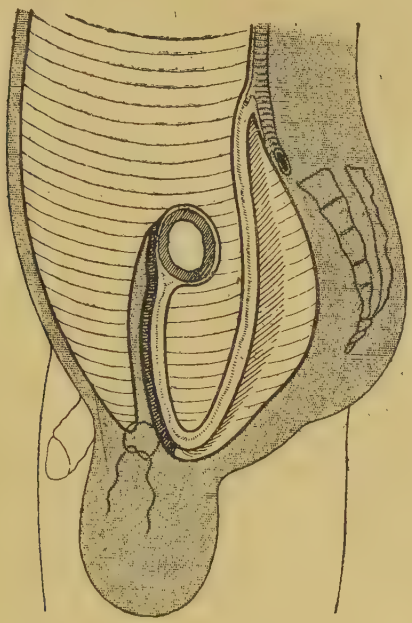

La manœuvre du refoulement en doigt de gant de Savariaud, d'après notre conception. La manœuvre est terminée. L'anse colique et son méso ont été refoulés dans l'abdomen. Mais il y a eu en même temps refoulement en masse du sac dont les deux parois adossées et retournées en doigt de gant se trouvent adossées au méso véritable dans toute l'étendue du fascia de coalescence. Il en résulte la formation d'un appareil à 4 feuillets : 2 appartenant au sac retourné et 2 au méso-côlon véritable.

former un revêtement complet et le méso se reconstituer. La réduction est aussi obtenue. Savariaud fait dans le même genre une réduction en masse ou plutôt un retournement du sac et de la hernie. Pour cela, il dissèque la hernie très loin, jusque dans la fosse iliaque, en débridant largement la paroi, puis après avoir refermé le sac, il tire l'intestin dans le ventre en le portant très haut, avec une longue pince, et si alors on regarde les choses par l'intérieur de l'abdomen, on voit, dit-il, l'S iliaque flotter au bout d'un long méso, qui n'est que le sac retourné, et sur la paroi antérieure duquel on voit encore l'incision faite au sac et les points de suture qui l'oblitèrent.

Evidemment, les procédés de Morestin et de Savariaud ont fait leurs preuves et donné de bons résultats. Ils ont permis de rejeter habituellement l'antérectomie que Julliard avait autrefois proposée dans ces cas. Mais ce ne sont que des procédés très approximatifs avec lesquels on n'a aucune réduction anatomique, exposant malgré tout aux blessures des vaisseaux de l'intestin, refoulant dans le ventre de vastes surfaces cruentées et n'assurant nullement la cure radicale de la hernie. Combien il paraît plus simple d'entrer délibérément dans le ventre, de rendre à l'intestin hernié sa mobilité première en cheminant dans le plan de clivage naturel, de réduire le gros intestin et son mésentère devenu libre comme on ferait d'une anse grêle et de terminer par une ablation méthodique du sac, ainsi qu'on le fait dans une cure radicale ordinaire. Or, tout cela est parfaitement possible. On peut maintenant être

affirmatif et déclarer que le décollement est toujours possible.

Les faits sont suffisamment nombreux (ici nous rapportons 16 observations inédites) et la méthode a été appliqueé dans des cas si défavorables que le doute n'est plus permis.

Le clivage n'a jamais présenté de grandes difficultés et dans la plupart des observations son extrême facilité est même notée. Et la libération complète et prolongée dans l'abdomen de l'intestin adhérent rendra la réduction idéale.

Pour empêcher la récidive MM. Lardennois et Okinczyc avaient recommandé une fixation de l'intestin, une colopexie ou une cæcopexie en position haute iliaque, loin des orifices herniaires. Dans nos observations cette manœuvre n'a jamais été mise en pratique et il semble qu'elle ne soit pas absolument indispensable. Nous n'insisterons pas car M. Lardennois n'y attache plus d'importance.

D'après les observations que M. le docteur Lardennois a mis obligeamment à notre disposition, nous avons pu constater que l'expérience l'avait amené à modifier légèrement la technique opératoire qu'il avait proposée avec le docteur Okinczyc dans leur « Étude sur les hernies du gros intestin ».

1° M. Lardennois a pratiqué rarement la hernio-laparotoime. Celle-ci paraît réservée aux seuls cas très difficiles où la hernie étant très volumineuse, il faut nécessairement réduire l'anse herniée, pratiquer un large décollement du côlon à l'intérieur de la cavité abdominal.

M. Lardennois fait de propos délibéré une incision haute pour toutes les hernies anciennes ou volumineuses. Cette incision est conduite suivant la bissetrice de l'angle formé en dedans par le bord externe du muscle grand droit, en dehors par l'arcade crurale. Elle ne descend pas tout à fait jusqu'à l'orifice inguinal superficiel tandis qu'elle remonte au dessus du niveau de l'orifice inguinal profond qu'elle laisse en dehors d'elle.

L'incision du grand oblique est faite sur une ligne plus interne que celle de l'incision classique, ce qui facilite considérablement la suture solide du plan aponévrotique.

En effet, l'opérateur trouve ainsi au moment de la suture de l'aponévrose du grand oblique une lèvre inférieure assez large pour permettre une suture par recouvrement « en paletot ». Autre avantage la suture aponévrotique superficielle n'est pas superposée à la suture du plan profond (arcade et tendon conjoint).

Arrivé sur le plan profond, l'opérateur place un écarteur de Farabeuf sur le sommet de l'arcade concave formée par les fibres du tendon conjoint. L'aide récline ainsi le tendon conjoint vers le haut, ce qui laisse toute commodité pour pénétrer dans l'abdomen, au point où le péritoine se continue avec le sac.

On peut, par cet artifice, sans sectionner les fibres du tendon conjoint, amorcer un décollement intra-abdominal du colon hernié ; ainsi l'opérateur peut trouver facilement le plan de clivage de haut en bas, et de plus ce décollement intra-abdominal permet une

réduction facile de l'anse herniée, une fois qu'elle a été libérée de son accolement au sac.

2° M. Lardennois n'a jamais jugé la colopexie nécessaire dans les cas qu'il a opérés.

3° Lorsque l'anse colique herniée a été libérée du sac auquel elle était accolée, lorsqu'elle a été réduite, et lorsqu'il y a lieu de traiter le sac, au lieu de disséquer complètement ce sac, ce qui peut être long et un peu délicat, par suite de l'adhérence aux éléments dissociés du cordon, M. Lardennois préfère ne libérer que la partie toute supérieure du feuillet postérieure du sac. Pour cela, la paroi antérieure du sac entièrement incisée, l'anse intestinale décollée et réduite, le feuillet postérieur du sac étalé, le chirurgien incise transversalement de l'intérieur du sac vers l'extérieur. c'est-à-dire de la face séreuse vers la tunique fibreuse, la partie toute supérieure de la face postérieure du sac. Ainsi se trouve créé un petit lambellule supérieur dont les bords sont facilement repérés avec des pinces de Péan. Ce lambellule est facilement disséqué et relevé. Il sera suturé au péritoine pariétal antérieur au point où celui-ci se continue avec le feuillet antérieur du sac. On pratique, en surjet, quelques points. Et pour terminer, on unit le chef initial du surjet au chef terminal, de manière à enfoncer dans la cavité abdominale la cicatrice péritonéale. La partie inférieure du sac est laissée en place.

Cette manœuvre rendra de très grands services dans le cas de hernie à sac volumineux et très ancien La libération du sac est alors particulièrement difficile

et laborieuse. La tentative est souvent accompagnée soit de déchirure du sac, soit de la dissociation et de la traumatisation des éléments du cordon. Pour éviter de perdre un temps précieux, M. Lardennois propose de commencer par le décollement de l'intestin. temps toujours plus facile et puis d'avoir recours à cette pratique pour la libération du sac

Réfection de la paroi.

M. Lardennois emploie toujours le Bassini typique après avoir employé son incision et fermé la paroi par un Bassini, on a l'impression qu'on a employé des moyens suffisants pour l'obtention d'une bonne paroi.

OBSERVATIONS

OBSERVATION I

Hernie du gros intestin (Lardennois).

M. L..., 50 ans, parchemineur, entré le 22 février 1912, opéré le 29, sorti le 3 avril 1912.

Volumineuse hernie inguinale droite diagnostiquée hernie du cœcum par M. Auvray, ce que l'opération confirme. Longue incision d'hernio-laparatomie. Application du procédé du décollement préconisé par Lardennois. Opération caractéristique. Quelques veinules saignent. Ligature et constatation d'un éperon cloisonnant le sac, dû à l'accolement du méso. Décollement facile. Fermeture du sac. Consolidation de la paroi par la méthode de Bassini. Suites d'opérations normales. Appendicectomie au cours de l'opération.

Malade revu 20 juin 1914. Résultat parfait, le malade en est enchanté.

OBSERVATION II (Lardennois).

S..., 62 ans, emballeur, entré le 7 avril 1912, à l'hôpital Beaujon.

Hernie inguinale gauche datant de 15 ans, partiellement réductible, maintenue par un bandage. Accidents débutent le matin à 8 heures par des vomissements. A l'opération, on trouve dans le sac l'S iliaque adhérent au feuillet postérieur du sac. Décollement de l'intestin. La partie de l'S iliaque herniée mesurait 40 centimètres. Au devant du gros intestin il y avait l'intestin grêle dont la réduction ne montra aucune difficulté. Réfection de la paroi par la méthode de Bassini. Guérison

OBSERVATION III

Hernie inguinale droite étranglée (Lardennois).

M. J..., 62 ans, courtier, entré et opéré le 31 juillet 1912, sorti le 15 août 1912.

Malade opéré il y a 7 ans par M. Lejars pour volumineuse hernie gauche.

On diagnostique la présence du gros intestin.

Incision haute ; on arrive sur le collet. Incision.

On trouve 1° l'intestin grêle étranglé dans le sac au niveau d'un diaphragme. Libération facile. Réduction de l'intestin grêle qui est sain ; 2° Derrière l'intestin grêle on trouve l'anse

iléo-colique adhérant au sac par la face postérieure du cœcum. Libération méthodique de la face postérieure du cœcum. On trouve comme d'ordinaire une lame fibreuse mince allant du feuillet antérieur du sac à l'angle iléo-cœcal et séparant le segment iléal du segment cœcal. Libération du sac. Réduction de l'anse iléo-cœcal redevenue mobile. Fermeture du sac. Fermeture de la paroi par un Bassini typique. Crins sur la peau. Guérison.

OBSERVATION IV (Lardennois).

Hernie inguinale du gros intestin à gauche.

M. G..., 38 ans, palefrenier, entré le 21 août, opéré le 2 septembre 1912, sorti le 29 septembre 1912.

Incision abdominale longue. Découverte facile du sac. La hernie est de la variété directe. Ouverture du sac. Adhérences charnues très marquées On cherche le plan de clivage et l'intestin est libéré. Le sac bien étalé, on fait une incision de façon à créer un lambellule supérieur qu'on libère et qu'on relève pour le suturer avec le feuillet séreux antérieur. La partie inférieure du sac est laissée en place. Après cette section et libération de la seule partie supérieure du sac on refait la paroi par la méthode de Bassini.

Suites. — Le soir, dans un effort de vomissement, un des fils mal noués se dénoue. Le malade se plaint et l'on constate une tuméfaction. Un hématome s'était formé. Ce catgut est remplacé. Réfection soignée de la paroi. Guérison.

OBSERVATION V

Hernie du gros intestin (Auvray-Lardennois).

M. P..., 56 ans, sans profession, entré le 9 janvier 1913, opéré le 18 janvier 1913.

Sujet âgé de 56 ans, porteur d'une volumineuse hernie inguinale, datant de 20 ans, progressivement augmentée de volume malgré les bandages, irréductible depuis 10 ans, ayant beaucoup grossi depuis deux ans. Actuellement du volume d'une tête de fœtus, gargouillante sonore, sans signes de gêne de la défécation. On porte cependant le diagnostic de hernie de l'anse sigmoïde

Incision inguinale haute. Essai infructueux d'isolement du cordon avant l'ouverture du sac.

Ouverture haute du sac et recherche du plan de clivage entre le sac d'une part et l'intestin et son méso très graisseux d'autre part. Le canal déférent adhérent au feuillet postérieur, le soulèvé semble s'en entourer comme d'un méso et fait saillie à l'intérieur du sac.

On constate la présence d'une cloison médiane allant au feuillet antérieur du sac et séparant les deux branches de l'anse.

Celle ci. isolée, mesure près de 55 cent. Pendant le décollement, le méso gras se dilacère en un point, sans d'ailleurs que les artères et veines du méso, énormes, du volume d'une radiale, soient intéressées. Deux petits catguts réparent ce léger dégat. Vu la longueur de l'anse et les adhérences au-

dessus de l'orifice profond du canal inguinal, la réduction est assez difficile : on fait sauter aux ciseaux le bord inférieur du tendon conjoint. On vérifie qu'il n'y a pas d'adhérences gênantes dans le ventre. Isolement et fermeture de l'orifice du sac.

Suture en 2 plans en avant du cordon. Guérison.

OBSERVATION VI (Eudel).

Hernie étranglée du colon ascendant chez un hémiplégique

M. B..., 62 ans, sans profession, entré le 30 janvier 1913, opéré le même jour.

Volumineuse hernie scrotale, étranglée depuis la veille.

On pense à une hernie du cœcum. Occlusion intestinale absolue ; un seul vomissement récent. Intervention. Sac très épais que l'on ouvre très haut, presque dans l'abdomen, après débridement. On reconnaît le contenu de la hernie adhérente formée par le cœcum, une grande partie du colon ascendant et la terminaison de l'iléon. Recherche du plan de clivage facile en partant d'en haut ; adhérence plus intime au niveau du mésentère. En bas adhérence avec le testicule. Le sac reconstitué et l'intestin libéré on s'occupe de l'état de celui-ci : l'étranglement a surtout porté sur le grêle qui présente un sillon très marqué mais sans perte de la vitalité ; réaction rapide à l'eau chaude L'appendice très long était rétro-cæcal et son extrémité libre a été serrée : appendice-ectomie suivie d'enfouissement.

Jusqu'ici on s'est contenté de l'anesthésie locale à la novo-

caïne ; pour réduire aisément on donne quelques bouffées de chloroforme, le malade est mis en position légèrement déclive. Cependant il est nécessaire d'ouvrir la paroi de l'abdomen au niveau du tendon conjoint.

Réduction alors facile, suivie de la libération du sac adhérent aux éléments du cordon. Cure radicale en deux plans, laissant le cordon en arrière.

Suites. — Locales excellentes. — La paroi est bonne, la cicatrisation rapide. Cependant le malade est un hémiplégique. Santé très atteinte. Malgrès la position assise, broncho-pneumonie, atteinte du cœur, mort le neuvième jour.

OBSERVATION VII

Hernie du cœcum (Thibierge et Huc).

M. D..., 44 ans, entré le 27 mai, opéré le 9 juin, sorti le 30 juin 1913.

Hernie inguinale droite datant d'une dizaine d'années, partiellement irréductible au dire du malade depuis six mois environ, sans accidents d'étranglement ; jamais de douleurs. La hernie grosse comme le point, descendant dans les bourses, peut être facilement réduite au 1/4 de son volume, réduction qui s'accompagne de gargouillement: Le dernier quart, dont la consistance est difficile à apprécier, est *aussi réductible*, mais plus difficilement. Rien à gauche.

Une radioscopie après ingestion de lait de bismuth 17 h avant n'aurait montré dans la hernie que des anses grêles (??) et aurait fait voir le cæcum en position normale.

Opération. — Sac intra-funiculaire, descendant jusqu'au testicule sans communiquer avec la vaginale.

Dans la moitié supérieure du sac, le cœcum adhère par sa face post au péritoine du sac, ainsi que dix cent. environ d'iléon. Ces deux organes paraissaient presque sous-péritonéaux.

En particulier il n'y a pas de fossette rétrocœcale. L'appendice est flottant, mais le méso appendice, qui paraît se détacher du péritoine du sac est très court.

Débridement du collet (désinsertion du petit oblique et du transverse de l'arcade crurale) permettant de voir la fosse iliaque.

Décollement du cœcum et de la fin de l'iléon. Ce décollement commencé au niveau du sac ne conduit d'abord pas dans le bon plan de clivage, mais soit trop en arrière ce qui déchire le sac, soit trop en avant ce qui fait saigner à deux reprises des vaisseaux du cœcum.

Il est alors réamorcé tout à fait en haut, au niveau du côlon. On décolle alors facilement le cæcum de haut en bas et la fin de l'iléon de dehors en dedans, mais le feuillet post du sac reconstitué est très mince et se déchire à plusieurs reprises au moment où il est lié et réséqué. — Appendicectomie auparavant. — Reconstitution de la paroi et catgut 3. Bassini.

Aucun incident à noter. Guérison.

OBSERVATION VIII (Thibierge)

Hernie inguinale gauche datant de deux ans et demie.

M. F..., 47 ans, plombier, entré le 23 juin 1913, opéré le 27 juin, sorti le 12 juillet.

Serait apparue brusquement à l'occasion d'un effort, volume d'un gros œuf. Irréductible depuis quinze jours seulement, sans aucun phénomène douloureux. Rien du côté opposé.

Sac intrafuniculaire. Un segment du côlon sigmoïde formant une anse dont chaque branche a 7 à 8 cent., avec des appendices épiploïques très développés, adhère à la face postérieure du sac. Le bord de l'intestin opposé au point d'arrivée des vaisseaux n'est pas adhérent. Décollement très facile, commencé à la partie supérieure du sac, sans hémorragie.

Le collet du sac étant assez large, on poursuit facilement au doigt le décollement dans le ventre sur 4 à 5 cent. Réduction de l'intestin. Ligature et résection du sac reconstitué, ne présentant pas de déchirures.

Bassini. (Catgut 3). Crins.

Guérison sans incidents.

OBSERVATION IX

Hernie inguinale gauche (Huc et Crantin).

M. P..., 71 ans, sans profession, entré le 17 septembre 1913, opéré le 18 septembre.

Hernie droite assez marquée (int. grêle.)

A gauche pointe de hernie seulement (gros intestin très peu adhérent, décollement facile, réfection du sac facile également).

Bassini des deux côtés.

Fermeture au catgut et au crin.

Guérison.

OBSERVATION X

Hernie appendicectomie (Lardennois).

V.. , 25 ans, garçon de magasin, entré le 8 décembre 1913, opéré le 18 décembre, sorti le 3 janvier 1914.

Hernie du gros intestin, avec intestin grêle en avant du gros. Hernie diagnostiquée telle par M. Auvray.

A l'ouverture l'intestin grêle est facilement réduit, sans adhérence. En arrière bas-fond cœcal et appendice adhérenté au sac. Décollement facile (procédé Lardennois). — Appendicectomie.

Réfection du sac et suture en bourse de ce sac, 3 points de Bassini. — Réfection de la paroi antérieure au catgut. — Crins sur la peau. Guérison.

Malade revu le 19 juin 1914. Cicatrice excellente.

Aucune tendance à la récidive.

OBSERVATION XI

Hernie du gros intestin (Huc).

M. H.. , 40 ans, garçon de bureau, entré le 19 janvier 1914, opéré le 21 janvier, sorti le 14 février 1914.

Incision ; dissection du sac difficile en arrière ; on sépare très mal les éléments du cordon.

Ouverture du sac Gros intestin adhérent au sac en arrière. Dissection et décollement du gros intestin ; le décollement est assez facile sur l'intestin lui-même, difficile au niveau du méso (saignement). Il existe une bride médiane postérieure qui remonte jusque dans l'abdomen.

Hernio-laparotomie ; décollement complet de l'intestin et de son méso. Réfection du sac.

Ligature en bourse.

Bassini 2 points.

Réfection paroi antérieure.

Suture de la peau au crin. Guérison.

Malade revue le 15 juin 1914. Excellent résultat.

OBSERVATION XII

Hernie inguinale gauche, récidivée (Lardennois).

M. T..., 24 ans, maçon, entré le 30 avril 1914, opéré le 6 mai 1914.

Malade déjà opéré pendant son service militaire, en mai 1912, à l'hôpital Bégin. Récidive en novembre 1912. Incision de l'aponévrose superficielle suivie jusqu'à l'arcade de Fallope. Incision du sac sur le collet. Contenu : côlon iliaque adhérent à l'intérieur du sac. Décollement extrêmement facile L'orifice péritonéal du collet du sac est fermé. Pour cela on taille un petit lambeau séreux aux dépens de la partie supérieure du feuillet post du sac.

On le relève après l'avoir libéré et l'on fait une suture ligature pour fermer l'orifice profond du canal inguinal.

Réfection de la paroi par un Bassini.

Guérison.

OBSERVATION XIII

Hernie inguinale du cæcum (Kendirdjy).

M. G..., 22 ans, Garçon d'hôtel, opéré le 6 juin 1911.

Hernie inguinale droite irréductible depuis 15 à 20 jours. A l'examen clinique on distingue :

1° Une zone inférieure d'une sensibilité spéciale, siège du testicule.

2° Une zone moyenne, fluctuante, liquide.

3° Une zone supérieure sonore occupée par l'intestin.

Anneau adhérent au sac. Celui-ci presque étranglé au collet, contient du liquide. Le contenu herniaire est constitué par le cœcum et l'appendice. Celui-ci qui est malade, est enlevé et le moignon enfoui. Sur son méso on remarque deux brides, indices d'inflammation. Appendicite herniaire ?

Le côlon ascendant fait partie du sac sur une longueur de 10 à 12 centimètres et une largeur de 6 centimètres. Décollement en suivant le plan de clivage jusqu'à l'arrivée du côlon libre.

Le tout est réduit, puis le sac est traité comme d'ordinaire.

Réfection de la paroi en 3 plans, le plan profond étant le plan crémastérien (catgut). Plan moyen, 3 fils de lin.

Plan superficiel, catgut.

Le sac communique à plein canal avec la vaginale que je n'ai pas refaite.

Guérison.

OBSERVATION XIV

Hernie inguinale du cæcum (Keridirdjy et Okinczyc).

M. C..., 41 ans, camionneur, 29 septembre 1911.

Hernie volumineuse ayant les dimensions d'une tête de fœtus avec masses dures et mollasses dans le fond, immédiatement au dessus du testicule. Elle est sonore avec gargouillements. Irréductible depuis quelques années.

Incision inguinale et ouverture du canal dont l'orifice supérieur adhère à la tunique fibreuse commune.

Isolement du testicule et du cordon.

Découverte du sac en haut et en avant. Il descend à peine jusqu'au milieu de la face antérieure de la masse. D'abord étroit, il s'élargit à mesure que l'on remonte vers le canal. Tout à fait en haut le doigt pouvait faire le tour de l'intestin (côlon ascendant) en avant, en dedans et en dehors sauf en arrière.

Clivage du sac d'après l'intestin. Une grosse masse lisse, prise pendant quelques minutes pour le cœcum était en réalité de l'épiploon enflammé et adhérent.

On remonte alors jusqu'à sa partie libre qui est liée en deux pédicules.

Libération du cœcum sur tout son pourtour et du côlon jusqu'à l'orifice profond. Pas de hernio-laparotomie.

En dedans mais hors du sac, on trouve la vessie qui est réduite L'intestin est difficile à réduire (nécessité du plan incliné). Faufilage du sac à l'intérieur. Cure radicale par 2 plans :

1° préfuniculaire, au catgut chromé, 4 points ; 2° surjets tissu cellulaire puis peau.

L'anesthésie à l'éther a duré 1 h, 40' (Okinczyc).

1er octobre. — Etat peu satisfaisant, ventre un peu ballonné.

4 octobre, — Malgré lavement électrique, pas de gaz. Ventre très ballonné. Lavage de l'estomac.

5 octobre. — Incision iliaque (anesthésie locale). Liquide dans le péritoine. L'intestin grêle est distendu. Impossibilité d'amener le cœcum. Enterostomie et lavage d'estomac. Vomissements fécaloïdes. Pouls faible.

A 9 heures du soir il a été amené chez lui par sa femme

OBSERVATION XV

Hernie inguinale de l'S iliaque et varicocèle (Keridirdjy).

R..., 42 ans, garçon de café (18 avril 1912).

Anesthésie locale. Paroi flasque. Avant d'ouvrir le sac, je débarrasse le cordon de petits lipomes qui l'entourent et je résèque 2 grosses veines.

Le sac ouvert je vois l'S iliaque gros, adhérent à sa paroi interne jusqu'au fond. Le clivage (un peu sensible) se fait facilement et sans hémorragie sauf en un point où j'ai dû mettre une ligature. Clivage jusqu'à l'anneau profond. L'intestin est alors réduit.

Ligature du sac et Barker.

Cure par Bassini : paroi post. 4 fils de lin, paroi antérieure, catgut.

OBSERVATION XVI

Presse médicale (1910, Leriche) (Résumée).

Le malade était un homme d'une soixantaine d'années, entré à dans le service de M. Poncet pour de l'engouement.

La hernie datait de près de trente ans; elle avait de tout temps été irréductible. Nous l'opérâmes à froid par une herniolaparotomie. Le cæcum fut mobilisé par incision sur le bord externe ; le clivage amorcé dans le ventre fut poursuivi un peu moins aisément mais sans incident le long du sac et jusqu'à son fond. Complètement libéré, l'intestin fut réduit et fixé dans la fosse iliaque ; l'orifice herniaire fut oblitéré par le ventre; le malade guérit.

OBSERVATION XVII

(*Presse Médicale*, 1910, Leriche).

L... P..., âgé de 37 ans, entre le 8 octobre 1909, dans le service de M. Poncet, à l'Hôtel-Dieu de Lyon, pour une hernie inguinale qu'il présente depuis l'âge de 25 ans. Difficilement réductible de tout temps, elle n'est pas rentrée depuis trois mois, et depuis trois semaines, elle est devenue

douloureuse et augmente de volume, Au reste, les selles sont régulières et le malade ne vomit pas.

A l'examen, on trouve, sur la partie gauche de l'abdomen, un peu au-dessus du pubis, une masse lisse, grosse comme un poing, bien limitée. On dirait un lipome. Le doigt introduit dans le canal inguinal butte bientôt contre elle et ne peut aller plus loin. Il est d'autre part évident que la masse ne sort point par l'orifice externe.

Je fais le diagnostic d'épiplocèle étranglée dans une hernie inguino-superficielle et décide d'intervenir. Il y a de plus une pointe de hernie crurale du même côté. Rien à droite. Les testicules sont normaux et tous deux en place.

Sous anesthésie à l'éther, j'incise sur la masse para-inguinale ; c'est un gros sac rempli d'épiploon enflammé. Il m'est impossible de les séparer l'un de l'autre, ils sont en symphyse complète. Ce bloc entre dans le canal inguinal par une éraillure de la paroi antérieure proche de l'orifice externe. Je prends le canal inguinal sur toute sa hauteur et rencontre partout la même masse en symphyse. Elle se prolonge dans le ventre assez loin. Agrandissant mon incision par en haut, j'essaie d'entrer dans l'abdomen sans y parvenir ; le bloc épiploïque fusionné avec ce que je crois être le péritoine pariétal, et le sac descend jusqu'à l'anneau crural où il s'engage et remonte jusque dans la fosse iliaque. Me reportant en haut, j'incise alors sur la séreuse en un point où il me semble ne plus y avoir d'épiploon et reconnais en voyant sourdre du liquide muqueux que je viens d'érailler l'intestin sur un centimètre. Je ferme immédiatement à deux plans de catgut cette petite fissure, convaincu dès lors qu'il s'agit d'une hernie « par glissement » de l'S iliaque, avec épiplocèle adhérente.

Je vais alors en pleine fosse iliaque reconnaître le côlon descendant ; j'incise le péritoine pariétal en dehors de lui, délivre le méso-côlon accolé ; l'intestin se mobilise aisément, un sac l'individualise en arrière ; en avant, il est adhérent à l'intestin.

Au ciseau, je taille en avant dans le sac et finalement je puis refouler dans le ventre l'S iliaque et l'épiploon.

La disposition du sac est alors très nette : c'est un sac de hernie congénitale en symphyse. Il est libéré et réséqué de haut en bas ; puis le péritoine, les muscles et la peau sont suturés à trois plans avec drainage.

Malgré une suppuration de la paroi, à odeur et caractère intestinaux, la guérison fut rapide et, un mois après, le malade quittait le service.

OBSERVATION XVIII

(*Société de Chirurgie* — Séance du 28 mai 1913) Auvray.

Malade opéré d'une hernie de l'S iliaque par le procédé de Lardennois-Okinczyc.

J'ai l'honneur de montrer à la *Société de Chirurgie* un malade que j'ai opéré le 30 décembre 1911, pour une volumineuse hernie adhérente de l'S iliaque.

Cette hernie datait de vingt ans, elle avait été opérée il y a treize ans, à l'hôpital Lariboisière, mais avait récidivé. J'ai fait cette opération par le procédé Lardennois Okinezye, et j'ai tenu à vous présenter ce malade que j'ai eu l'occasion de retrouver après dix-huit mois, parce que je considère que la

technique de Lardennois-Okinczyc est la technique idéale dans ces hernies adhérentes du cœcum ou de l'S iliaque. Le procédé de ces deux auteurs est actuellement bien connu. Il consiste dans la libération méthodique du gros intestin et de son méso, le décollement du sac et la résection de celui-ci.

En somme, on transforme aisément par ce procédé une hernie adhérente du cœcum ou de l'S iliaque en une hernie simple comparable à la vulgaire hernie grêle, et on la traite comme telle.

Le procédé repose sur la constatation qu'ont faite ces auteurs que, en dépit des apparences parfois trompeuses, le cœcum ou l'S iliaque sont toujours contenus dans un sac complet, que le gros intestin est appliqué sur le feuillet postérieur du sac et lui adhère, comme normalement il s'applique dans la fosse iliaque sur le péritoine pariétal postérieur et lui adhère.

Dans les cas invétérés, il existe une lame précolique et péricolique comparable à ces voiles membraneux que Jakson, Crossen, etc., ont décrits dans les colites. C'est cette lame précolique très variable dans ses aspects qu'on a pris longtemps pour le feuillet postérieur du sac.

Lardennois et Okinczyc ont montré qu'on pouvait libérer l'anse du gros intestin et son méso adhérent dans la hernie, comme on peut la libérer normalement dans la fosse iliaque, en passant par un espace décollable naturel, avasculaire, toujours facile à retrouver. L'opération m'a toujours montré le bien-fondé de leurs affirmations.

OBSERVATION XIX. (*In* thèse Billot) résumé.

(MM. Leriche et Cotte).

P. M..., maçon âgé de 53 ans, entré le 27 décembre 1910 dans le service de M. Poncet.

Enorme hernie inguinale gauche, très ancienne irréductible.

Pas de signes d'étranglement. Troubles digestifs et vomissements.

Incision de la tumeur herniaire. Sac adhérent de toutes parts et impossibilité d'entrer dans une cavité sacculaire. Hernio-laparotomie. Décollement de l'S iliaque, cavité péritonéale remplie de liquide. Laparatomie médiaire qui montre que appendice, vésicule biliaire et estomac sont sains. Il s'agissait de péritonite herniaire.

On referme les deux incisions, on injecte huile camphrée dans le ventre. Le sac a été enlevé en totalité.

Suites très simples. Malgré un incident (rupture des sutures de la plaie médiane), guérison rapide Pas de récidive deux mois après.

OBSERVATION XX (résumée).

Gayet (Congrès de Chirurgie).

Hernie de l'S iliaque à sac incomplet. Décollement des feuillets péritonéaux accolés. Guérison.

C..., âgé de 63 ans, entré à l'hôpital le 18 mai 1910, déja opéré pour une hernie inguinale droite, il présente une hernie

inguinale gauche du volume du poing qui a grossi petit à petit. Réduction complète impossible. Crises douloureuses avec troubles digestifs.

Intervention. — Longue incision partant de la racine des bourses pour aller en suivant l'arcade jusqu'au niveau de l'épine iliaque antéro-supérieure. Dissection du gros sac et ouverture (le contenu est formé par l'épiploon et l'S iliaque adhérente à la face postérieure du sac). On trouve plan de clivage qui permet d'individualiser un sac complet mince comme une toile d'araignée. Réduction de l'intestin et résection du sac au collet.

Sutures plan par plan de la paroi musculaire au tendon de renne. L'opération remarquablement facile pour une hernie adhérente a duré 25 minutes.

Malade revu 3 mois après a gardé une cicatrice parfaitement solide et ne présente pas la moindre tendance à la récidive malgré des efforts fréquents et quoique ne portant aucun bandage.

CONCLUSIONS

I. — Toute hernie adhérente du gros intestin a un sac complet, soit partiellement, soit totalement adhérent.

II. — Il faut utiliser le décollement dans le plan embryologique du cœcum et de l'S iliaque pour la cure de ces hernies.

III. — La hernio-laparotomie n'est pas indispensable, mais elle permettra dans les cas difficiles :

a) D'aborder assez haut le péritoine pariétal et de pouvoir entrer sûrement dans la partie libre du sac.

b) De pratiquer le clivage en partant d'en haut, seul moyen toujours sûr et toujours efficace.

c) De pousser la libération de l'intestin assez loin vers le haut et de permettre ainsi une réduction idéale.

d) De rendre la réduction de l'intestin très aisée.

IV. — C'est à MM Lardennois et Okinczyc que re-

vient l'honneur d'avoir les premiers pu préconiser cette méthode.

V. — L'incision haute, sans hernio-laparotomie, de M. Lardennois, et son mode de libération partielle du sac nous semblent tout à fait recommandables.

VI. — L'anesthésie locale peut être employée pour la cure de ces hernies. Dans les cas difficiles, on utilisera l'anesthésie « associée » lors du décollement intra abdominal.

Vu : par le Doyen,
LANDOUZY.

Vu : par le Président,
RECLUS.

Vu et permis d'imprimer :

Le Vice-Recteur de l'Académie de Paris,
L. LIARD.

BIBLIOGRAPHIE

ANCEL et CAVAILLON. — Semaine médicale, 20 février 1907, t. XXVII, n° 8, page 85.

ANCEL et CAVAILLON. — Journal de l'Anatomie et de la Physiologie, 1907, t. XLIII, p. 387.

AUVRAY. — Société de chirurgie, séance du 28 mai 1913.

BAUMGARTNER. — « Les hernies par glissement du gros intestin ». Thèse, Paris, 1905.

BERARD et VIGNARD. — Gazette des hôpitaux, 1902, 10 juillet, n° 77, p. 769 et 2 août 1902, n° 86, p. 861,

BERTON-CARNETT (J). — « Inguinal hernia of the cæcum », Anals of Surgery. Avril 1909, n° 4, p. 498.

BILLOT. — Thèse de Lyon, n° 55, 1912-13. « Le décollement de l'S iliaque et du cæcum dans le plan embryologique pour la cure des hernies adhérentes du gros intestin ».

CAVAILLON et LERICHE. — Semaine médicale, 20 mars 1907, t. XXVII, n° 12, p. 133.

GAYET. — Association française de chirurgie, XXIIIe Congres, Paris, 3-8 octobre 1910.

GOUJON (H.). — Thèse de Lyon, avril 1909.

LARDENNOIS et OKINCZYC. — « Sur les hernies dites par glissement » du gros intestin Journal de chirurgie, 1909. Septembre, tome III, n° 3, p. 241.

LARDENNOIS et OKINCZYC. — Presse médicale, t. XVIII, n° 5, janvier 1910, p. 36. « Les hernies adhérentes du cæcum ».

LARDENNOIS et OKINCZYC. — « Etude sur les hernies du gros intestin », 1910. Librairie Masson.

LARDENNOIS. — Société anatomique, 17 février 1911. « Hernie du cæcum et accolement secondaire. »

— Paris Médical, 1911, août. « Etude pathogénique des hernies du cæcum ».

LERICHE (René). Presse médicale 1910, t. XVIII, 18 juin, n° 49, p. 445.

« A propos de la pathogénie et du traitement des hernies du gros intestin. »

MORESTIN. — « Traitement des hernies inguinales par glissement de l'S iliaque », XIIIe Congrès international de médecine. Paris, 1900. Sect. de chirurgie générale, p. 443.

— Société de chirurgie, 1910, 15 juin. p. 709.

ROCHARD. — Les hernies. Bibl. de Chirurgie contemporaine. A. Ricard et E. Rochard, Paris, chez O. Doin, éditeur, 1904.

SAVARIAUD et PASCAL. — « Procédé de cure radicale des hernies par glissement de l'S iliaque par retournement du sac. » Bull. et Mém. de la Soc. Anatomique, Paris, 1900, p. 772.

— Congrès français de chirurgie, 1901, p. 575.

Paris. — Imp. JOUVE et Cie, 15, rue Racine (VIe).